

عفونت‌های قارچی دستگاه عصبی مرکزی

بخش اول

• دکتر محمد قهری

دکترای علوم آزمایشگاهی، Ph.D قارچ شناسی

استادیار دانشگاه امام حسین (ع)

ghahri14@gmail.com



خلاصه

سیستم اعصاب مرکزی در آن‌ها بیشتر است. به جز کاندیدا آلبیکنس گونه‌های دیگر نظیر پاراسیلوزیس، تروپیکالپس و گلابراتا به عنوان عوامل نادر عفونت‌های CNS شناخته شده‌اند.

کریپتوکوکوس نئوفرمس فراوان‌ترین عامل مننژیت قارچی است. بیماری هودجکین، لنفوم، سارکوم و لنفوم CD4 ایدیوپاتیک از جمله شرایطی هستند که استعداد به کریپتوکوکوزیس را ایجاد می‌نمایند. کورتیکواستروئیدها و درمان برای پیوند بافت‌های جامد نیز فرد را مستعد به این عفونت می‌کند.

واژه‌های کلیدی: مننژیت، آبنه مغزی، عفونت سیستم اعصاب مرکزی، کاندیدیازیس، کریپتوکوکوزیس

مقدمه

آبنه مغزی یک مشکل جدی پزشکی است که علی‌رغم پیشرفت‌های زیادی که در روش‌های تشخیصی و درمانی (جراحی) به عمل آمده و نیز با توجه به معرفی آنتی‌بیوتیک‌های جدید، متأسفانه انسیدانس آن رو به افزایش است. این مسئله با افزایش جمعیت افرادی که سیستم ایمنی سرکوب شده دارند، پاتوژن‌های فرصت طلب که بر لیست آن‌ها همچنان افزوده می‌شود و مقاومت برخی از گونه‌های قارچی نسبت به آنتی‌فونگال‌ها در ارتباط است. شناسایی میکروارگانیسم‌ها در مواد آسپیره شده یا در مواد برداشت شده (excised) به تصمیم‌گیری مناسب برای درمان آنتی‌میکروبیال مطلوب کمک می‌کند. آزمایش سریع و فوری آسمیر و تکنیک‌های دقیق کشت برای شناسایی باکتری‌های هوازی، بی‌هوازی‌ها، مایکوباکتریوم‌ها،

گونه‌های کاندیدا اگر چه از پاتوژن‌های نادر سیستم اعصاب مرکزی هستند، می‌توانند در مننژها و بافت پارانشیمال مغز ایجاد عفونت کنند. اکثر موارد کاندیدیازیس سیستم اعصاب مرکزی با کاندیدیازیس مهاجمی یا منتشره در ارتباط است. فرم دیگر عفونت کاندیدایی سیستم اعصاب مرکزی به صورت عوارض بعد از عمل روش‌های نوروسرجیکال به ویژه قرار دادن شانت و نتریکولوپریتونئال است. حدود نیمی از بیمارانی که در اثر کاندیدیازیس مهاجمی می‌میرند مدارکی دال بر گرفتاری CNS دارند. اغلب اوقات عفونت‌های کاندیدا مننژها را مبتلا می‌سازد، هر چند که آبنه‌های داخل جمجمه‌ای می‌تواند به صورت ایزوله و یا مرتبط با مننژیت نیز رخ بدهد. آبنه‌ها معمولاً به صورت میکرو آبنه‌های کوچک متعدد هستند و در افراد با سیستم ایمنی مختل که به عفونت منتشره مبتلا شده‌اند دیده می‌شوند. مننژیت کاندیدایی به صورت تظاهراتی از کاندیدیازیس منتشره اغلب در نوزادان نارس در حضور دستگاه‌های درناژ و نتریکولار و نیز به صورت یک مننژیت مزمن ایزوله دیده می‌شود. علاوه بر انتشار از طریق جریان خون کاندیدا می‌تواند در زمان انجام کرانیوتومی و یا از طریق یک شانت و نتریکولار وارد CNS شود. مننژیت کاندیدایی اغلب اوقات در نوزادان نارس به دنبال روش‌های جراحی اعصاب پدید می‌آیند، علاوه بر این بیمارانی که به عفونت‌های سیستم اعصاب مرکزی دچار می‌شوند اغلب اختلال سیستم ایمنی دارند. بیمارانی که در مولکول آداپتور گیرنده لکتین CARD9 نقص یا کمبود دارند به ویژه نوزادان و اطفال ریسک ابتلا به کاندیدیازیس



اکتینومیست ها، انگل ها و بالاخره قارچ ها در انتخاب مواد ضد میکروبی از اهمیت فوق العاده ای برخوردار است. آزمایش های هیستولوژی مکمل کشت بوده و یک نقش کلیدی به ویژه در مورد عفونت های اختصاصی بازی می کنند، مشاهده ویژگی های مورفولوژیک میکروارگانیسم، استفاده از رنگ های هیستوشیمی مناسب و نوع واکنش بافتی به تشخیص کمک می کنند.

عفونت های قارچی که سیستم اعصاب مرکزی را درگیر می کنند بیماری های تهدید کننده حیات هستند. وقوع این گونه عفونت ها به موازات افزایش تعداد و پراکندگی عفونت های قارچی در حال افزایش است. دو وضعیت مهم در سیستم اعصاب مرکزی وجود دارد: گرفتاری مننژیال که موجب مننژیت می شود و آبسه مغزی که موجب بروز علائم و نشانه های مربوط به لزیون های فضاگیر می گردد. علی رغم افزایش دانش و آگاهی در مورد این بیماری ها و پیشرفت های بیشتر در روش های تشخیص و درمان آن ها، اما پیش آگهی این عفونت ها همچنان ضعیف مانده است.

□ اپیدمیولوژی - فاکتورهای مستعد کننده

امروزه بسیاری از بیماران با رژیم های دارویی سرکوبگر سیستم ایمنی به مدت طولانی و نیز درمان های تهاجمی برای بدخیمی های خونی، تومورهای توپر (solid tumors)، پیوند بافت یا پیوند مغز استخوان مواجه می شوند. ایمنی سلولی و فاگوسیتوز به وسیله سلول های پلی مورفونوکلر و منوسیت ها یا ماکروفاژها - که دو مکانیزم مهم دفاعی بر علیه قارچ ها هستند - توسط داروهای سرکوب کننده سیستم ایمنی، کورتیکواستروئیدها و بیماری های زمینه ای به مخاطره می افتد.

غیر از سرطان و بیماری هایی که نیاز به پیوند بافت یا عضو دارند، شرایط مختلف دیگری می توانند بیمار را در معرض خطر برای بیماری های قارچی قرار دهند. به عنوان مثال جراحی شکم، جراحی های قلب باز، سوختگی ها، بستری شدن در ICU، دیابت، حضور اجسام خارجی مثل کاتترهای IV یا پروتزها و بیماری های ایمنی مانند AIDS، (عمدتاً به علت نقص ایمنی سلولی) جزو فاکتورهای مستعد کننده عمده ای در این رابطه هستند. بسیاری از بیماران که

قبلاً به دلیل عفونت های ویروسی یا باکتریال تلف می شدند، امروزه به دلیل پیشرفت های عمده در تشخیص و درمان این عوارض زنده می مانند و در معرض برخورد با عفونت های قارچی قرار می گیرند. حتی در میزبان های نرمال یا به ظاهر نرمال، گونه های قارچی مثل کوکسیدیوئیدس ایمیتیس (C.immitis) یا کلادوفیالوفورابانتیانا می توانند سیستم اعصاب مرکزی را آلوده کنند.

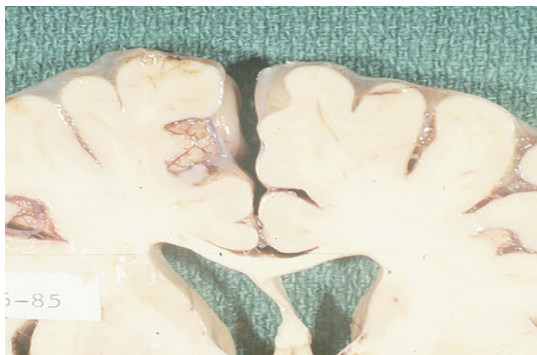به عنوان یک پیامد مربوط به افزایش در تعداد و تنوع قارچ های مسئول عفونت های منتشره، گونه های جدید یا نادر نیز اغلب اوقات جدا می شوند. در بسیاری از موارد در مورد اپیدمیولوژی، پاتوژنیسیته و حساسیت این پاتوژن های جدید نسبت به عوامل ضد قارچی دانسته های کمی وجود دارد.

□ عوامل قارچی مسبب بیماری

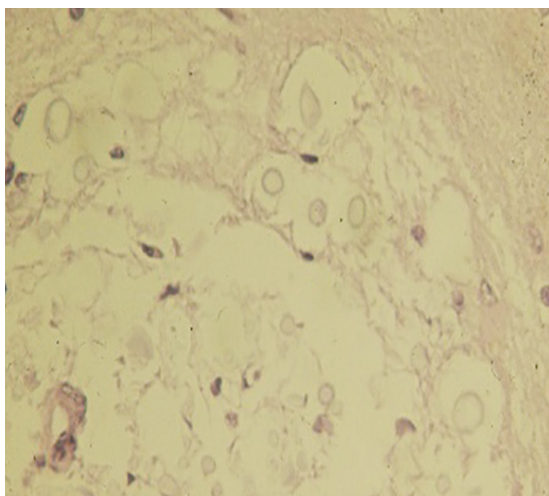
الف - مخمرها

۱ - کریپتوکوکوس نئوفرمنس

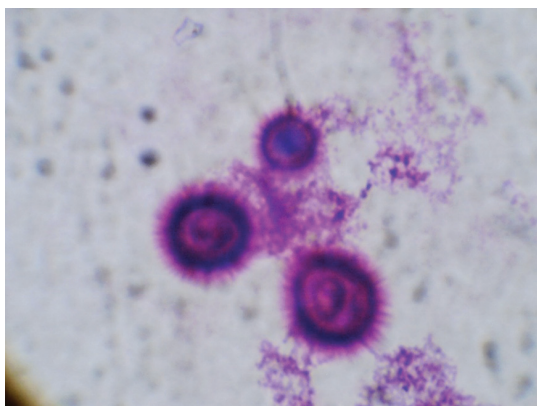
کریپتوکوکوس نئوفرمنس فراوان ترین عامل مننژیت قارچی است. گونه نئوفرمنس به صورت دو سروتایپ وجود دارد که بر طبق ویژگی آنتی ژنیک کپسول پلی ساکاریدی آن تعریف شده است: سروتایپ A که در همه جا دیده می شود و سروتایپ D که در اروپا با یک انتشار ناهمگون وجود دارد. واریته گاتی (gattii) دو سروتایپ دارد: B و C. سروتایپ B در نزدیکی و مجاورت درختان اوکالیپتوس (E.terricormis و E.camaldulensis) در استرالیا، کالیفرنیا و برخی جاهای دیگر وجود دارد. آشیانه اکولوژیک سروتایپ C معلوم نیست. سروتایپ های A و B در فضولات کبوتر و دیگر پرندگان و نیز در خاک وجود دارد. سروتایپ های A، B و D معمولاً از عفونت های انسان یا حیوان جدا شده اند. در اکثر موارد، کریپتوکوکوس نئوفرمنس مسئول مننژیت مزمن است. سروتایپ B در بیماران مبتلا به ایدز کمیاب است حتی در نواحی که این سروتایپ در بیماران غیر ایدزی دیده می شود. ایدز اکنون یک فاکتور مستعد کننده برای عفونت کریپتوکوکال است که نشان دهنده اهمیت ایمنی سلولی به عنوان یک مکانیزم حفاظتی در برابر این قارچ است. عفونت اولیه عموماً ریوی است و به وسیله استنشاق مخمرهای



ضایعات ماکروسکوپی کاملاً زلاتینوس هستند سطح مغز به صورت کم و بیش لیز و لغزنده است



در تصویر میکروسکوپی تقریباً هیچ گونه پاسخ میزبان دیده نمی‌شود

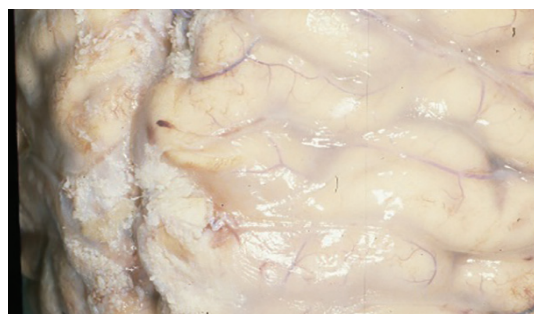


کریپتوکوکوس نئوفرمنس: رنگ آمیزی گیمسا

حاضر در محیط پدید می‌آید. انتشار از طریق خونی در طول عفونت اولیه می‌تواند واقع شود. قارچ گرایش قابل توجهی به مننژها دارد. مننژیت در طول عفونت اولیه یا سال‌ها بعد از آن مشاهده می‌شود. بیماری هودجکین، لنفوم، سار کوئیدوز و لنفوبنی CD4 ایدیوپاتیک دیگر شرایطی هستند که استعداد به کریپتوکوکوزیس را ایجاد می‌نمایند.

کورتیکواستروئیدها و درمان برای پیوند بافت‌های جامد نیز فرد را مستعد به این عفونت می‌کند. قبل از اپیدمی ایدز ۳۰٪ تا ۴۰٪ بیماران با کریپتوکوکوزیس کمبود ایمنی آشکاری نداشته‌اند. شیوع کریپتوکوکوزیس در ایدز که ۶٪ تا ۱۰٪ و در تایلند تا ۱۷٪ و در آفریقای مرکزی بالاتر از این نسبت‌ها بوده است، در بیمارانی که به درمان ضد تروروپروس پاسخ داده‌اند به طور قابل توجهی کاهش یافته است. در برخی موارد نادر شیوع بیماری حاد است. تب، سردرد، تهوع و سفتی پشت گردن که دلالت کننده بر مننژیت است وجود دارد و آزمایش مایع مغزی نخاعی میکرو ارگانیسم‌های مسئول را نشان می‌دهد. در اکثر موارد بیماری دوره ملایم تا مزمن با تب طولانی یا سردرد یا هر دو برای هفته‌ها قبل از وقوع تهوع یا استفراغ یا درجاتی از منگی (Obtundation) یا فلج اعصاب جمجمه‌ای دارد. در بیماران مبتلا به ایدز با تعداد لنفوسیت CD4 کمتر از $100/mm^3$ ، تب بدون علت ممکن است تنها علامت اولیه باشد.

این نوع از عفونت بعد از پاندمی ایدز نسبتاً فراوان گردید. تصاویر زیر یافته‌های ماکروسکوپی و میکروسکوپی را در چنین مواردی نشان می‌دهد.



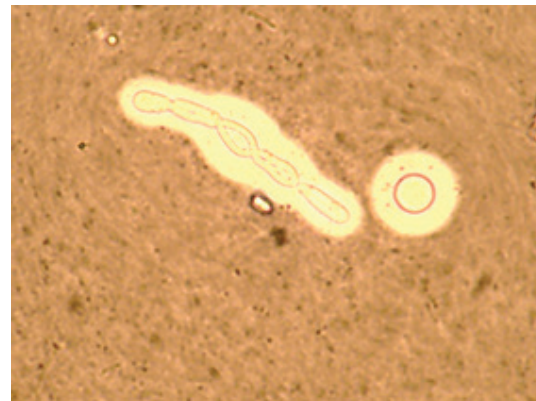مننژیت کریپتوکوکال در بیمار مبتلا به اختلال سیستم ایمنی



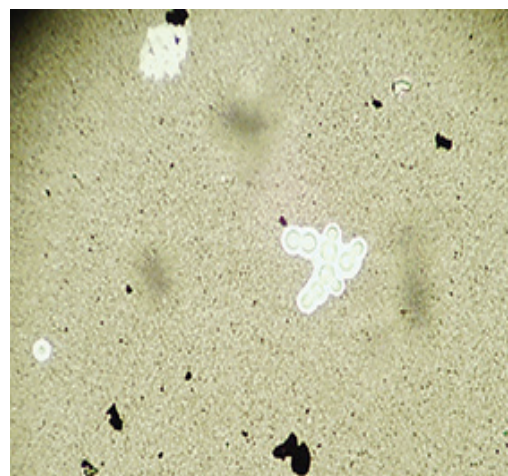
مننژیت می‌تواند بدون علامت باشد و به کمک آزمایش LP تشخیص داده شود که با مدارک و شواهد دیگر مثل کشت خون مثبت یا بیوپسی پوستی، کشت ادرار یا لاوزبرونکوآلویولار (BAL) تأیید گردد. مایع مغزی نخاعی شفاف است و در بیمارانی که نقص ایمنی سلولی شدید دارند واکنش سلولی و تغییرات بیوشیمیایی می‌تواند حداقل یا غایب باشد.

حضور کریپتوکوکوس نئوفرمنس به وسیله آزمایش مستقیم میکروسکوپی با مرکب هندی و کشت تشخیص را تأیید می‌کند. سنجش آنتی ژن پلی ساکاریدی کریپتوکوکال در CFS یا سرم بسیار اختصاصی و حساس است. لزیون‌های مغزی مربوط به کریپتوکوکوس نئوفرمنس کمتر از مننژیت برای سروتایپ‌های A و D شایع است. بر عکس سروتایپ B که در بیماران غیر ایمونوکامپرومایزد فراوان است. اغلب یک توده تومور مانند (تومور کاذب) در ریه و در مغز ایجاد می‌کند، در موارد کمی لزیون‌های توده‌ای می‌تواند بدون مننژیت دیده شود. لزیون‌ها در فضای Virchow-Robin یا در بافت مغز قرار می‌گیرند. این کریپتوکوماها یا لزیون‌های گرانولوماتوز کریپتوکوکال به صورت کیست‌های ژلاتینه یا لزیون‌های گرانولوماتوز جامد هستند، دوره بیماری اغلب به صورت تحت حاد است. در یک مطالعه گذشته نگر مربوط به ۱۳۳ مورد کریپتوکوکوزیس در ویکتوریا (استرالیا)، تمام موارد عفونت‌های کریپتوکوکوس نئوفرمنس واریته گاتی در افراد سالم دیده شد و ۹۰٪ موارد کریپتوکوکوس نئوفرمنس واریته نئوفرمنس در میزبانان ایمونوکامپرومایزد دیده شدند.

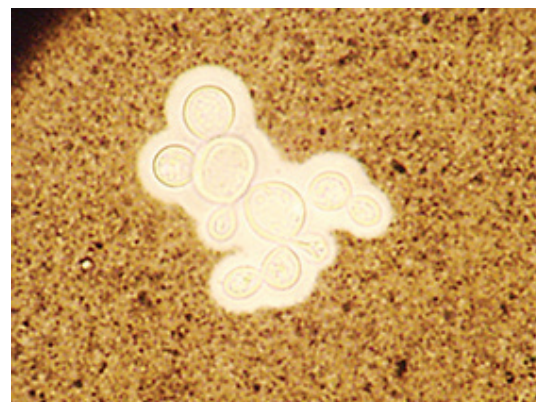هیچیک از ۲۰ نفری که با واریته گاتی آلوده شدند فوت نکردند اگر چه آنها اغلب عوارض باقیمانده نورولوژیک را که نیاز به جراحی و درمان طولانی داشتند تجربه کرده بودند. مننژیت شایع‌ترین تظاهر برای هر دو واریته بوده است اما لزیون‌های موضعی یا کانونی CNS (۷ مورد از ۲۰ بیمار) و ریوی (۱۱ مورد از ۲۰ بیمار) بدو در میزبانان سالم عفونی شده با واریته گاتی اتفاق افتاد.



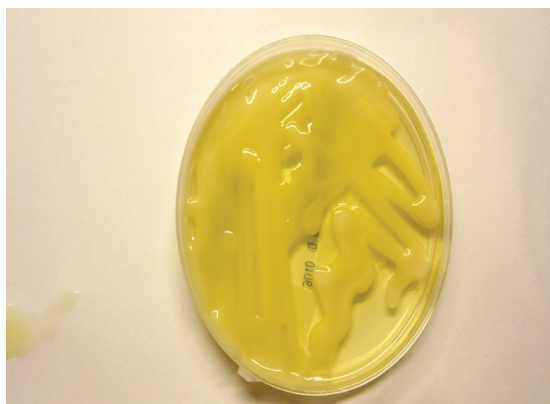کریپتوکوکوس نئوفرمنس: آزمایش مرکب چین



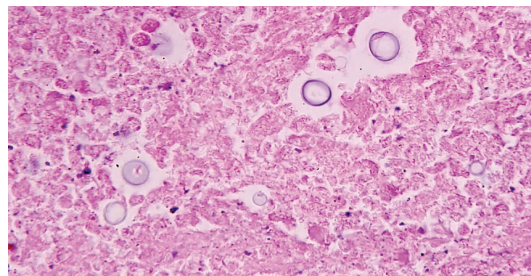
کریپتوکوکوس نئوفرمنس: آزمایش مرکب چین



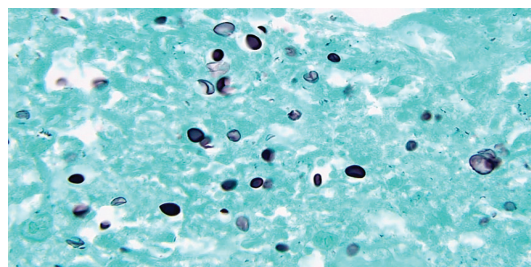
کریپتوکوکوس نئوفرمنس: آزمایش مرکب چین



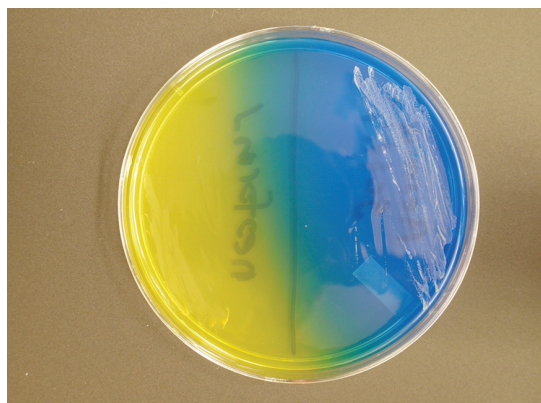
کلنی‌های موکوئیدی کریپتوکوکوس نئوفرمس بر روی محیط سابورودکستروز آگار



مخمرهای کپسول دار در اندازه‌های مختلف با دیواره‌های نازک (رنگ آمیزی H&E)

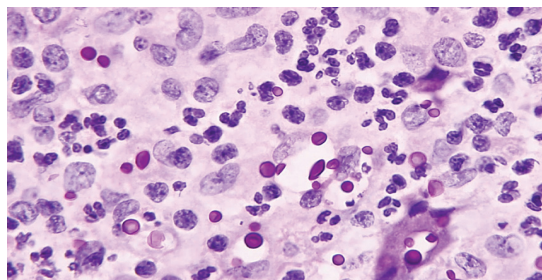


مخمرهای کپسول دار در اندازه‌های مختلف با دیواره‌های نازک (رنگ آمیزی GMS)

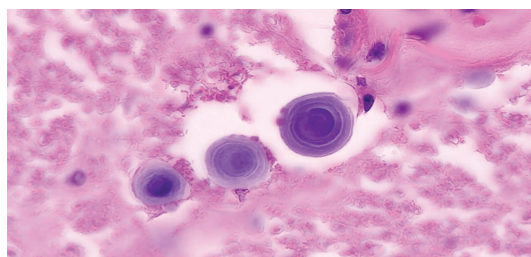


محیط CGB - سمت چپ: کلنی‌های کریپتوکوکوس نئوفرمس، سمت راست: پیگمانتاسیون آبی رنگ مشخصه کریپتوکوکوس گتی

محیط CGB: محیط کشت جامدی است که به عنوان محیط کشت انتخابی و افتراقی برای تشخیص کریپتوکوکوس گتی (سروتایپ‌های B و C) از سایر گونه‌های کریپتوکوک به کار می‌رود. (Canavanine- glycine- bromthymol blue agar)



مخمرهای کپسول دار در اندازه‌های مختلف با دیواره‌های نازک (رنگ آمیزی PAS)



به ورقه‌های متحد المركز اجسام آمیلوئیدی، آرتیفکت تقلید کننده کریپتوکوکوس در بافت عصبی توجه کنید

۲- کاندیدا

گونه‌های کاندیدا به صورت کومنسال در پوست و مخاطها وجود دارند. کاندیدایازیس سیستم اعصاب مرکزی معمولاً از طریق انتشار عفونت از کانون‌های معدی-روده‌ای، دستگاه تنفسی یا آمبولی سپتیک حاصل از عفونت دریچه‌های قلبی ایجاد می‌گردد. اغلب بیماران دارای بیماری زمینه‌ای بوده و یا سابقه درمان با



آنتی بیوتیک ها، سیتوتوکسین ها و کورتیکواستروئیدها را دارند. اکثر موارد مننژیت و آبسه های مغزی مربوط به کاندیدا آلبیکنس است. گونه های دیگر مثل کاندیدا گیلرموندی، کاندیدا ویزواناتی، کاندیدا تروپیکالیس (*C. tropicalis*)، کاندیدا پاراپسیلوزیس (*C. parapsilosis*)، کاندیدا کروسی (*C. krusei*)، کاندیدا لوزیتانیه (*C. lusitaniae*) یا کاندیدا گلابراتا (*C. glabrata*) پاتوژن های کمتر شایع هستند. مننژیت در اطفال نسبت به بالغین بیشتر دیده می شود. معمولاً مایع مغزی نخاعی در چنین افرادی صاف و زلال بوده و افزایش اندکی در لکوسیت های موجود در آن دیده می شود. پروتئین مایع نخاع عموماً بالا و میزان قند آن کاهش یافته و یا طبیعی است. تهاجم کاندیدا به عروق خونی سیستم اعصاب مرکزی سبب ایجاد ترومبوز و در نتیجه انفارکتوس مغزی می شود. معمولاً سیر آن بی سر و صدا بوده و در موارد نادری سیر سریعی دارد.

مننژیت کاندیدیال و مننگوآنسفالیت کاندیدایی ناشایع هستند. عفونت می تواند ثانویه به انتشار هماتوزن یا در اثر تلقیح مستقیم باشد. جراحی مغز و اعصاب، آنتی بیوتیک های وسیع الطیف و کورتیکواستروئیدها عوامل مستعد کننده هستند. تب، مننژیسم، افزایش فشار CSF و علائم عصبی موضعی معمولاً مشاهده می شود. تأخیر در تشخیص، هیپوگلیکوراشیا، فشار داخل جمجمه و نقایص عصبی کانونی با پیش آگهی ضعیف همراه است.

تظاهرات بالینی کاندیدایزیس مرتبط با شنت بطنی شامل هیدروسفالی، تب، مننگوآنسفالیت و علائم شکمی است. مایع مغزی نخاعی ممکن است پلئوسیتوز نوتروفیلیک را نشان دهد که از مننژیت باکتریایی یا غلبه لنفوسیت ها قابل تشخیص نیست. گاهی اوقات ارزیابی اهمیت بالینی وجود کاندیدا در CSF بیماران مبتلا به شانت دشوار است. تشخیص عفونت با کشت های مکرر از دستگاه مربوطه و پونکسیون کمری حاصل می شود.

با این حال، نباید از درمان بالقوه نجات دهنده در زمان انتظار برای کشت تاییدی CSF خودداری شود. مننژیت کاندیدایی ممکن است تحت حاد باشد و با تب و سردرد چند هفته ای و پلئوسیتوز لنفوسیتی تظاهر کند. تظاهرات عصبی می تواند از معاینه طبیعی تا علائم انفارکتوس مغزی یا هیدروسفالی متغیر باشد. عفونت ممکن است به صورت مننژیت پایه گرانولوماتوز و

نکروزان شدید همراه با نوروپاتی های جمجمه یا ترومبوز شریان بازیلار و ساقه مغز و انفارکتوس گیجگاهی-اکسیپیتال ظاهر شود. مننگوآنسفالیت هماتوزن کاندیدا اغلب با کاندیدایزیس سیستمیک در نوزادان با وزن کم هنگام تولد همراه است. CSF معمولاً هیپوگلیکوراشیا را نشان می دهد، اما پلئوسیتوز ناسازگار است و رنگ آمیزی گرم عموماً آشکار نیست. بنابراین، پارامترهای طبیعی CSF مننژیت را رد نمی کند.

در سیستم اعصاب مرکزی، کاندیدا به عروق خونی کوچک حمله می کند و باعث ترومبوز و انفارکتوس می شود. ضایعات گرانولوماتوز منتشر ممکن است در سراسر مننژها و مغز پراکنده شده و باعث مننژیت یا آنسفالیت کانونی شود. مننژیت کاندیدایی می تواند به صورت خود به خود، به عنوان یک عارضه کاندیدایزیس منتشر، یا به عنوان عارضه یک زخم عفونی یا بطنی از طریق تلقیح مستقیم ارگانیسم به CNS رخ دهد. در کالبد شکافی، ضایعات درشت ممکن است آشکار نباشد. از نظر میکروسکوپی، میکروآبسه های متعدد، ماکروآبسه های کوچک و میکروگرانولوم ها در توزیع عروق قدامی و میانی مغز یافت می شوند. آبسه ها از نوتروفیل ها، لنفوسیت ها و ماکروفاژها تشکیل شده اند که پس از یک هفته به گرانولوم تبدیل می شوند. در بافت شناسی، هنگامی که با هماتوکسین-آنوزین رنگ آمیزی می شوند، به شدت بازوفیل هستند، اما به شدت با PAS و متانمین نقره رنگ آمیزی می شوند.

اتوپسی از بیماران فوت شده در اثر کاندیدایزیس منتشره و فور بالای از آبسه های مغزی را تا ۵۰٪ موارد نشان می دهد. در یک سری از ۸۹۷۵ مورد اتوپسی که انجام شد، عفونت های مربوط به گونه های کاندیدا با ۳۹ مورد در ردیف اول قرار گرفت و سپس کریپتوکوکوزیس با ۹ مورد، زایگومایکوزیس با ۵ مورد، هیستوپلاسموز و آسپرژیلوزیس هر کدام با ۲ مورد در مراتب بعدی قرار داشتند. در اکثر این موارد آبسه های CNS قبل از مرگ تشخیص داده نشده بودند. عفونت سیستمیک کاندیدا نیاز به رشد زیاد از حد روی سطوح مخاطی و عبور از راه هماتوژنوس دارد. در موارد دیگر پارگی و آسیب سدهای آناتومیک مانند آنچه که در اولسراسیون مخاط معدی روده ای اتفاق می افتد، جراحی معدی شکمی یا به وسیله کاتتر داخل وریدی، مخمر دسترسی مستقیم به جریان خون یا حفره پریوان را پیدا می کند. در مطالعه دیگری روی ۲۶۱۶ نمونه اتوپسی در مرکز پزشکی

دانشگاه کنتاکی در یک دوره ۱۲ ساله، ۴۶ بیمار در آزمایش‌های کامل بعد از مرگ کاندیدیازیس تأیید شده بافتی داشته و فراوان‌ترین مخمر کشت شده کاندیدا آلبیکنس بوده است. تمام این بیماران به علت مشکلات بدخیمی یا خوش خیم در بیمارستان بستری شده و برای سپسیس باکتریال تحت درمان با آنتی بیوتیک‌ها به مدت ۷ روز یا بیشتر قرار گرفته بودند. تنها ۸ عروقی در ۸ بیمار (۳۲٪) دیده شد، کاتترهای داخل عروقی در ۱۳ بیمار (۵۲٪) و اعمال جراحی بزرگ در ۱۶ بیمار (۶۴٪) انجام شده بود.

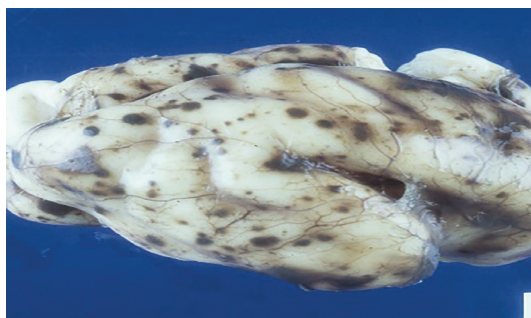به دلایل گفته شده فاکتور مستعد کننده اصلی نوتروپنی، استعمال آنتی بیوتیک‌های وسیع الطیف، کورتیکواستروئیدها، کاتترهای IV، جراحی‌های بزرگ شکمی، التهاب مخاط مربوط به داروهای سایتوتوکسیک و سوختگی‌ها می‌باشند. موارد تلقیح تروماتیک به داخل فضای ساب‌دورال (Subdural) به عنوان یک پیامد جراحی یا جراحات گزارش شده است.

مننژیت ناشی از کاندیدا ممکن است حاد و از نظر اشکال کلینیکی مشابه مننژیت باکتریال باشد. اکثر بیماران مبتلا به مننژیت کاندیدیایی، یک کاندیدیازیس منتشره دارند و شدیداً ایمنوکامپرومایزد هستند. بیماری نادر است، در نوزادان نارس با یک کاتتر مرکزی یا تغذیه تزریقی (Hyperalimentation) و استعمال آنتی بیوتیک‌ها شایع‌تر می‌باشد. مننژیت کاندیدیایی در بیماران ایدزی و نیز در بیماران مبتلا به CMC نادر است. مننژیت مزمن که می‌تواند یک تظاهر غیر شایع کاندیدیازیس باشد، علائم توبرکلوزیس یا کریپتوکوکوزیس را تقلید می‌کند.

مننژیت کاندیدیایی مرتبط با جراحی اعصاب توسط Nguyen و Yu مرور شده است. در بین ۱۸ مورد تلقیح مستقیم به داخل CNS در طول جراحی از راه یک زخم آلوده شده یا باز شدن بطن مغزی (Ventriculostomy) در ۱۳ نفر از ۱۸ مورد (۷۲٪) پدید آمد. زمان بین درجا گذاشتن دستگاه‌های Ventriculostomy و عفونت ۱۳ تا ۳۶ روز بوده است. اغلب بیماران به تازگی عوامل آنتی باکتریال دریافت کرده بودند. آنالیز CSF پلئوسیتوز (Pleocytosis) نوتروفیلی را نشان می‌دهد که

از مننژیت باکتریال غیر قابل تشخیص است. مرگ و میر کلی ۱۱٪ بوده است. در یک مرور تازه از مننژیت کاندیدیایی بعد از جراحی اعصاب در ۲۱ بیمار، ۸۶٪ یک شانت ونتریکولار داشته‌اند. گونه‌های کاندیدا از نمونه‌های متعدد CSF از ۱۰ بیمار که درمان شده بودند جدا شده است (۷ مورد از ۱۰ مورد به وسیله دستگاه‌های Indwelling و ۹ مورد از ۱۰ به وسیله LP).

در ۱۱ مورد، کاندیدا تنها ایزوله جدا شده از نمونه CSF بود. نمونه‌های CSF که از LP به دست آمده بودند در ۱۰ نفر از ۱۱ بیمار منفی بوده است. ۲ بیمار به صورت سمپتوماتیک درمان شدند، هیچ یک از ۹ بیمار درمان نشده از عفونت تلف نشدند.



مغز یک کودک با آبسه‌های هموراژیک فراوان و میکرو آبسه‌ها که در اثر کاندیدیازیس منتشره از راه هماتوزنوس ایجاد شده است

آبسه‌های مغزی مربوط به کاندیدا اغلب میکروآبسه‌های کوچک و متعدد هستند اگر چه آبسه‌های کامل می‌تواند پدید آید، میکروآبسه‌های مغز در گزارش‌های اتوپسی در بیماران با کاندیدیازیس منتشره شایع است. تب، گیجی (confusion) یا خواب آلودگی (drowsiness) باید خطر عفونت کاندیدیایی را خاطر نشان سازد. سردرد، سفتی پشت گردن یا نقص‌های موضعی عصبی در بیماران با آبسه بزرگ عفونت سربال را حکایت می‌کنند. مایع مغزی نخاعی ممکن است آنرمال باشد اگر چه یک کشت CSF مثبت نادر است اشکال مشخص آبسه مغزی کاندیدیایی در آزمایش رادیولوژیک وجود ندارد.

References:

- 1- زینی، دکتر فریده، دکتر مهبد، دکتر امامی. "قارچ شناسی پزشکی جامع"، انتشارات دانشگاه تهران. چاپ دوم. ۱۳۸۳
- 2- Anaissie, E.J., M.R. McGinnis, M.A. Pfaller, "Clinical Mycology", Churchill Livingstone, 2003., ch.26.
- 3- Parker, J C; J J McCloskey; K A Knauer. "Pathobiologic features of human candidiasis: A common deep mycosis of the brain, heart and kidney in the altered host"; Am J Clin Pathol.; 1976 Jun; 65(6): 991-1000.
- 4- Sundaram, C.; V Lakshmi. "Pathogenesis and pathology of brain abscess". Indian J Pathol Microbiol. 2006 Jul; 49(3):317-26.

